Cirugía de los tumores malignos del suelo de la boca

P Marandas
F Kolb

Resumen. – Para reparar las pérdidas de sustancia después de la exéresis de tumores malignos del suelo bucal se dispone hoy día de un número importante de técnicas. Estos últimos años, varios métodos han aparecido para reparar las pérdidas de sustancia mucosa, en particular el colgajo submentoniano, el colgajo subhioideo, el colgajo yugal. En cuanto a las técnicas de reparación mandibular, además de la utilización de los colgajos óseos microanastomosados de origen ilíaco, escapular o de peroné, que permiten una restauración de excelente calidad, una técnica original, propuesta por Pereira, utiliza el avance de un fragmento de las dos ramas horizontales.

© 2000, Editions Scientifiques et Médicales Elsevier SAS, París. Todos los derechos reservados.

Métodos de reparación de las pérdidas de sustancia mucosa

Ya se ha descrito:
— el cierre directo;
— el injerto de piel total;
— los colgajos cutáneos locales y locorregionales;
— el colgajo nasogeniano.
La reparación mucosa se ha enriquecido con cinco técnicas.

COLGAJO DE PLATISMA *(fig. 1)*

Anatomía quirúrgica

El músculo platisma pertenece al sistema músculo-aponeurótico superficial (SMAS). Se halla vascularizado por [5]:
— la arteria submentoniana, rama de la arteria facial, para la parte superior superomedial del cuello;
— una rama cutánea de la arteria tiroidea superior, para la parte media del cuello;
— una rama de la arteria cervical transversa, para la parte inferior del cuello;
— las ramas de las arterias occipital y retroauricular, para la parte superolateral del cuello.
La piel del cuello está vascularizada por las perforantes musculocutáneas procedentes del músculo platisma.

Patrick Marandas : *Chef de service.*
Frédéric Kolb : *Assistant.*
Département de chirurgie cervicofaciale, institut Gustave-Roussy, 39, rue Camille-Desmoulins, 94805 Villejuif cedex, France.

Técnica quirúrgica [4]

Se dibuja la porción cutánea, de forma romboidal, en la base del cuello de un lado o de otro. Puede medir hasta un máximo de 7 x 14 cm. La incisión inferior afecta los planos cutáneo y muscular, mientras que en el borde superior solamente se incide la piel. Se respeta el músculo platisma y el despegamiento del plano cervical se hace por encima del músculo. Se eleva el plano cutáneo superficial y se libera a su vez el plano profundo del músculo platisma que lleva la porción cutánea. Se continúa esta disección hasta la región submandibular. Se han respetado los anclajes posteriores del músculo platisma.
Después del vaciamiento y de la exéresis tumoral, se pasa el colgajo a la boca con el fin de rellenar la pérdida de sustancia.
Las variaciones técnicas, dirigidas a dar viabilidad a este colgajo incrementando su aporte vascular, si bien han sido descritas, no siempre son practicables:
— respeto de la rama cutánea de la arteria tiroidea superior durante la elevación del colgajo, que requiere la disección de un cuadrado de aponeurosis del músculo esternocleidomastoideo alrededor de esta rama, para liberarla así hasta el pie del pedículo;
— elevación en el colgajo de la vena yugular externa y/o de la comunicante intraparotídea, para aumentar el retorno venoso.

Indicaciones y límites

El colgajo musculocutáneo de platisma presenta una fineza y una plasticidad particularmente adaptadas a la cobertura de las pérdidas de sustancia mucosa de la parte anterior de la cavidad bucal. Sus límites radican en su reputación de baja fiabilidad [2, 3]. Una mejor disección, guiada por un mejor conocimiento de la vascularización del músculo platisma, debería modificar este punto. La técnica de elevación del colgajo y el método de la exéresis, muy a menudo asociado al

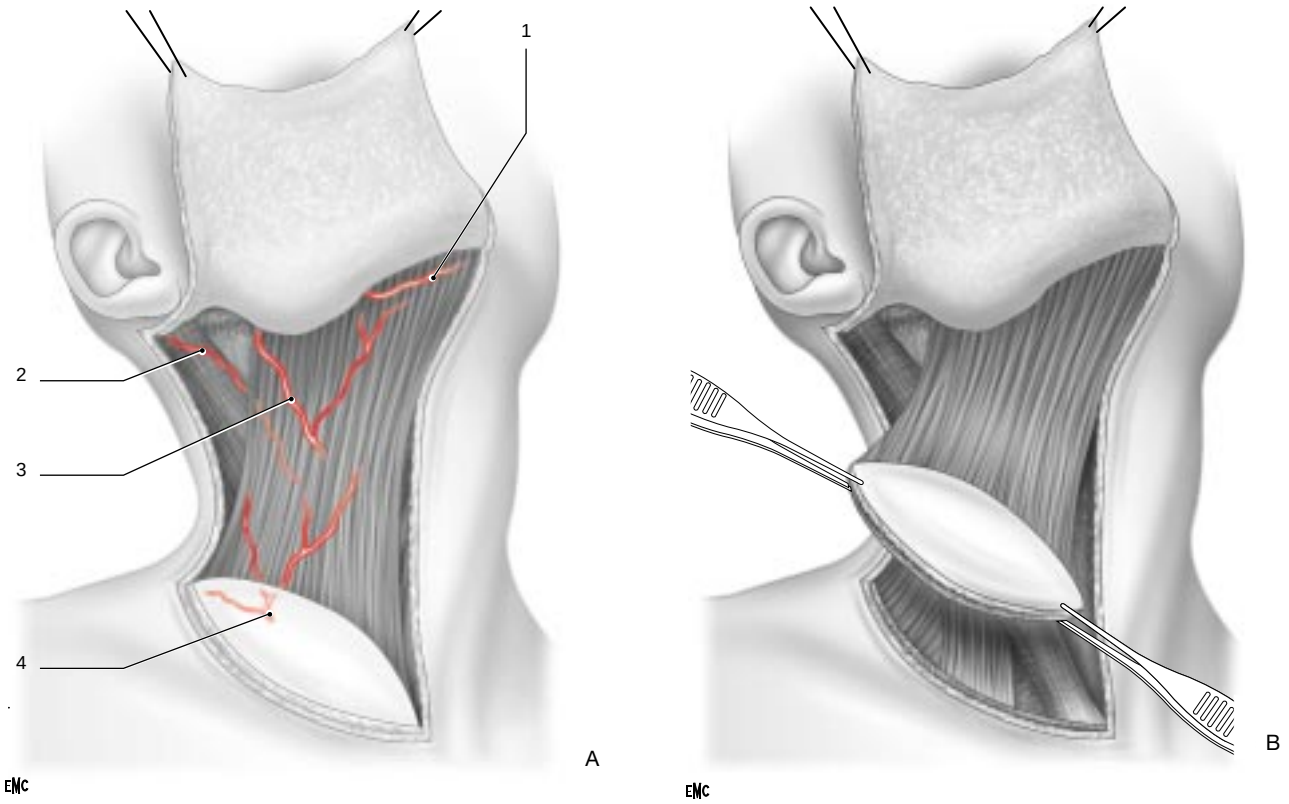

1 *Colgajo de platisma (A, B). 1. Arteria submentoniana; 2. arteria retroarticular; 3. rama cutánea de la arteria tiroidea superior; 4. rama de la arteria cervical transversa;*

método de exéresis tumoral, comprometen los pedículos principales del músculo platisma. Sólo se respeta el aporte vascular de las arterias occipital y retroauricular. La realización de un vaciamiento retroespinal compromete esta vascularización. El aporte único por comunicantes de flujo retrógrado que proceden de la mejilla no permite una elevación fiable, y explica las necrosis parciales o totales observadas en la literatura. Es pues aconsejable elegir otro modo de reconstrucción cuando las necesidades carcinológicas obligan a la realización de exéresis radicales.

COLGAJO SUBMENTONIANO *(fig. 2)* [6]

Se centra en la arteria submentoniana, rama cervical de la arteria facial. Nace de esta última, antes de su cruce con la rama horizontal de la mandíbula y tiene un diámetro de 2 a 5 mm.

Técnica quirúrgica [5]

La isla cutánea romboidal se dibuja transversalmente en la zona submentoniana. Su parte superior sigue el arco mandibular. Su límite inferior depende de la laxitud del cuello y debe permitir un cierre primario. Su tamaño máximo puede alcanzar 18 x 7 cm.

Se escinde primeramente la parte superior de la isla, piel y músculo, después la parte inferior. Se eleva el colgajo de su parte distal a su parte proximal hasta la línea media. A continuación, se levanta la isla a partir de su borde inferior, permaneciendo en contacto con el vientre del músculo digástrico hasta la glándula submaxilar que se despega. El pedículo submentoniano se localiza en su polo superior por debajo del reborde mandibular. Se localiza y respeta la rama mentoniana del nervio facial. La isla termina de individualizarse hasta el nacimiento de la rama submentoniana, sobre la arteria facial.

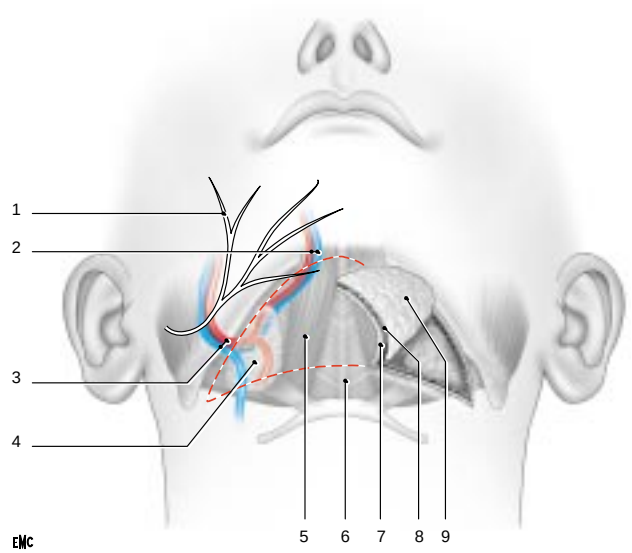

2 *Colgajo submentoniano. 1. Rama mentoniana del nervio facial; 2. arteria y vena submentonianas; 3. arteria y vena faciales; 4. glándula submaxilar; 5. músculo digástrico, abdomen anterior; 6 músculo milohioideo; 7. piel; 8 músculo platisma; 9. tejido adiposo.*

Indicaciones y límites

El colgajo submentoniano presenta las mismas características de textura que el colgajo musculocutáneo de platisma y está particularmente adaptado para cubrir las pérdidas de sustancia mucosa de la cavidad bucal. En cambio, es mucho más fiable si se levanta sobre un pedículo individualizado y preservado.

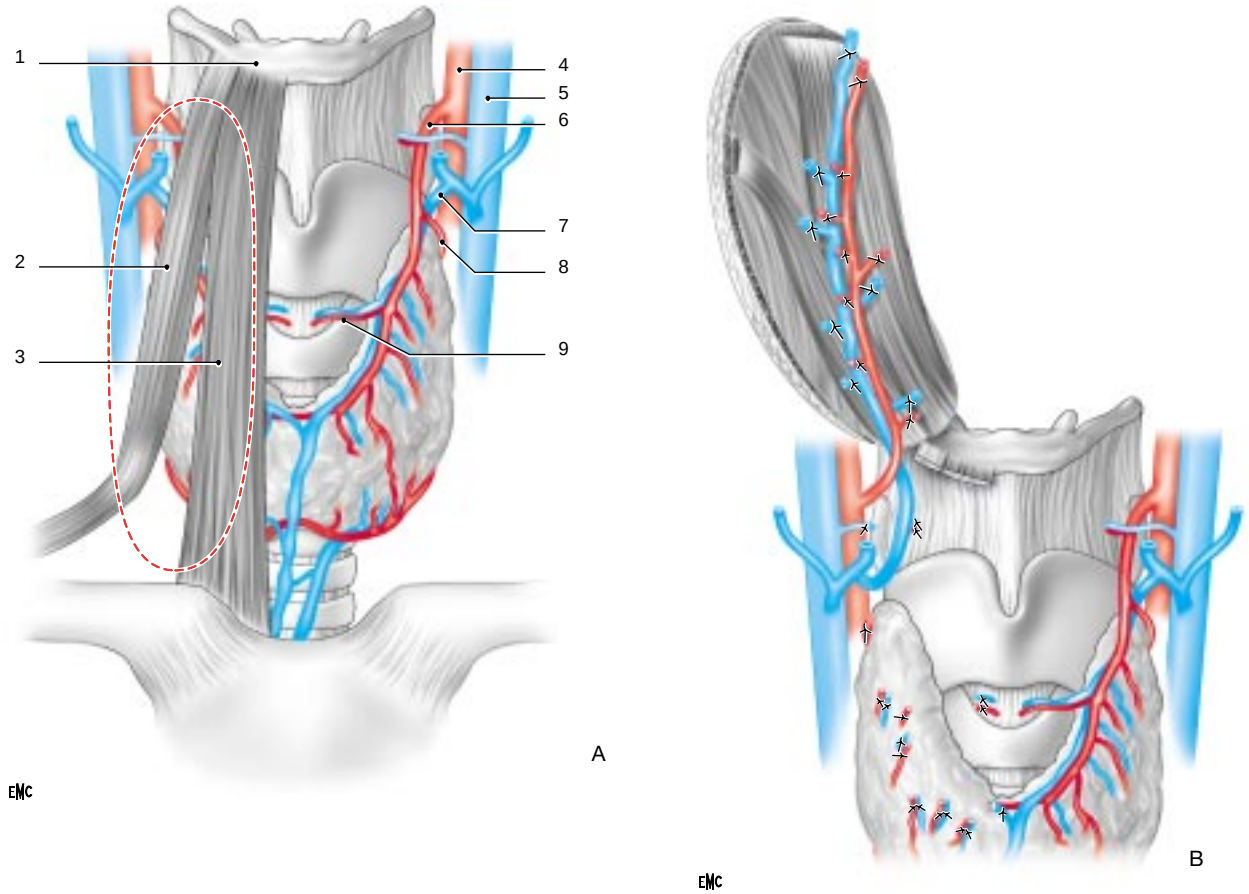

3 *Colgajo subhioideo (A, B). 1. hueso hioides; 2. músculo omohioideo, abdomen anterior; 3. músculo esternocleidohioideo; 4. arteria carótida externa; 5. vena yugular interna; 6. arteria tiroidea superior; 7. vena tiroidea superior; 8. rama posterior de la arteria tiroidea superior; 9. rama cricotiroidea de la arteria tiroidea superior.*

Sus límites dependen de las características carcinológicas asociadas, principalmente de la exéresis submentoniana.

COLGAJO SUBHIOIDEO *(fig. 3)*

Anatomía quirúrgica

La banda muscular infrahioidea comprende los músculos esternohioideo, esternotiroideo, tirohioideo y omohioideo. Sólo el vientre anterior del omohioideo se levanta en el colgajo subhioideo, y no se incluye el músculo tirohioideo para preservar el nervio laríngeo superior.

La arteria tiroidea superior es la primera rama de la arteria carótida externa. La conformación más indicada para movilizar el colgajo hacia arriba es una bifurcación carotídea lo más alta posible. Todas sus ramas, salvo su colateral posterior, destinada al tiroides, envían las ramas emisarias a los músculos infrahioideos y deben respetarse. De estos músculos nacen las perforantes musculocutáneas para el músculo platisma y la piel suprayacente.

Técnica quirúrgica [10]

La isla cutánea es vertical paramedial a nivel de los músculos infrahioideos homolaterales, para las pérdidas de sustancia lateralizadas o medias, y usa todos los músculos infrahioideos para las pérdidas de sustancia centrales. Su tamaño máximo es de 4,5 x 9 cm. Puede sobrepasar hacia abajo, sobre la piel torácica, de 2 a 3 cm y medir 14 cm de largo para las grandes pérdidas de sustancia.

La incisión se hace alrededor de toda la isla cutánea, y afecta, en un primer tiempo, los planos cutáneo y muscular del platisma.

La disección se realiza de distal a proximal. Se liga la vena yugular anterior. Se incide el plano de los músculos infrahioideos.

Se eleva el colgajo en la cara profunda de estos músculos, encima de la cápsula de la glándula tiroides, hasta las ramas de la arteria tiroidea superior. La rama anterior de la arteria tiroidea superior se secciona sobre la glándula tiroides, y se incluye en el colgajo. Las otras ramas para la glándula tiroides se ligan. En el polo superior de la glándula tiroides, se liga la rama posterior, dejando el colgajo pediculado sobre el tronco principal de la arteria tiroidea superior. Se desinserta el músculo esternotiroideo del cartílago tiroides, y se liga la arteria cricotiroidea, incluyéndola en el colgajo. La rama externa del nervio laríngeo superior se preserva cuidadosamente. Para terminar, se secciona la inserción hioidea del músculo esternocleidohioideo. El asa cervical se preserva arriba en la disección. El colgajo es pediculado sobre la arteria y la vena tiroideas superiores, y puede movilizarse hasta la cavidad bucal.

Indicaciones y límites

El colgajo subhioideo es, por las mismas razones que el colgajo submentoniano, más fiable que el colgajo de platisma. Wang [10] refiere el 90 % de éxito en su serie de 112 colgajos.

Su composición muscular, más importante que otros colgajos musculocutáneos del cuello, y la preservación de su motricidad, lo indican particularmente en las reconstruccio-

nes parciales de la lengua móvil y del suelo. Los resultados funcionales, deglución y habla, descritos por diferentes autores, son buenos.

Su elevación interfiere menos con las técnicas de vaciamiento ganglionar, salvo en las indicaciones de vaciamientos radicales con ligadura de las venas yugulares interna y externa. En estos casos, la fiabilidad del colgajo es mínima y es preferible otro tipo de reconstrucción.

COLGAJOS YUGALES

Son dos.

■ *Colgajo de músculo buccinador* (*fig. 4*) [1]

Técnica quirúrgica

El dibujo del colgajo es el siguiente:

— se dibuja primero el límite superior. Comienza en el borde posterior del maxilar, por detrás, para alcanzar la comisura por delante. Pasa bajo la papila del conducto de Stenon;

— se traza el límite inferior entre 1 y 2,5 cm por debajo del primer trazo;

— el dibujo puede llegar, por delante, hasta la comisura o terminarse en Y, prosiguiendo el dibujo en cada labio.

Este dibujo permite incluir la mitad del cuerpo muscular del músculo buccinador.

Después de la incisión de la mucosa y de la submucosa, la disección eleva el músculo buccinador del plano de la fascia bucofaríngea subyacente, partiendo de delante y progresando hacia atrás. La arteria labial y las numerosas ramas de la arteria facial son coaguladas, así como una ancha vena más posterior, procedente del plexo pterigoideo.

La bola grasa de Bichat se expone y se respeta el pedículo principal del colgajo, la arteria bucal, cuando penetra en el colgajo delante del rafe pterigomaxilar. Al final de la disección, el músculo y la mucosa quedan unidos a este punto.

La zona donante puede cerrarse directamente.

Indicaciones y límites

Este colgajo permite cubrir las pérdidas de sustancia lateral y vestibular del suelo bucal, sin alcanzar la porción central.

Su morbilidad es mínima puesto que no induce ningún déficit funcional y sólo disminuye la complianza de la mejilla durante 2 semanas.

■ *Colgajo de mucosa bucal pediculado sobre la arteria facial* (*fig. 5*) [7, 8]

El colgajo de arteria facial musculomucoso (FAMM) [19] puede ser de flujo anterógrado con pedículo inferior o de flujo retrógrado con pedículo superior.

El trayecto de la arteria facial se localiza con doppler intraoral. Su trayecto es oblicuo, hacia arriba y por delante del trígono retromolar, al sulcus gingivolabial por debajo del pie del ala nasal.

El dibujo centrado sobre ese trayecto permite levantar un colgajo de 2 cm de ancho, pasando por delante del conducto de Stenon, y de 8 a 9 cm de largo. A nivel de la comisura, la parte anterior del colgajo pasa entre 0,5 y 1 cm por detrás del borde libre de ésta.

Para un colgajo de flujo anterógrado, la disección comienza distalmente. La incisión afecta la mucosa y la submucosa del surco gingivolabial. Se localiza y liga la arteria. Se secciona entonces el resto de los bordes del colgajo, y la disección pasa en profundidad del pedículo facial, utilizando un mínimo de fibras musculares del buccinador y del orbicular. Al final de la disección, el colgajo tiene una relación longitud/anchura de 5/1. La inclusión de la arteria facial en toda su longitud es indispensable para asegurarse su viabilidad.

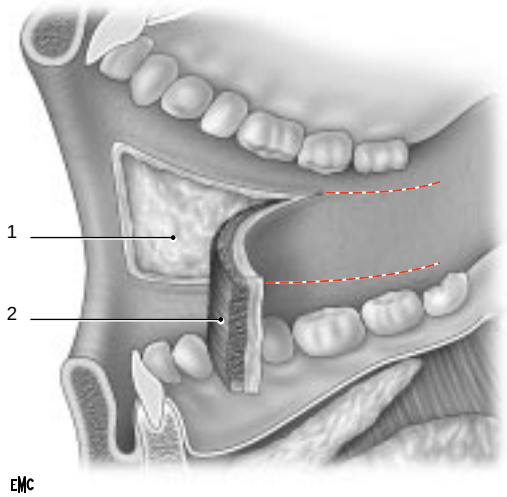

4 *Colgajo de músculo buccinador; 1. Bola de Bichat (plano graso yugal); 2. músculo buccinador.*

El colgajo puede levantarse sobre un pedículo mucoso que se puede seccionar secundariamente, o insular vascular, pero dejando una base submucosa ancha, a fin de no comprometer el retorno venoso. El punto de rotación de este colgajo es el trígono retromolar.

La técnica de elevación del colgajo de flujo retrógrado es idéntica, pero comienza la disección a nivel del trígono retromolar y su punto de rotación se sitúa a nivel del sulcus gingivolabial.

La zona donante puede cerrarse de primera intención, sin deformación ni brida para los colgajos que no sobrepasan los 2 cm de ancho. Se realizan dos colgajos. Los bordes del músculo buccinador se reaproximan y se cierra la mucosa.

La toma de un colgajo mucoso, centrado sobre la rama septal de la arteria labial superior, no es diferente en su porción proximal, pero, según Park, puede atravesar la línea media distalmente [7]. En este caso, el borde inferior del dibujo debe alejarse suficientemente del bermellón para no producir deformación.

Indicaciones y límites

El colgajo de FAMM permite cerrar las pérdidas de sustancia extensas de la mucosa del suelo bucal, de la mejilla, de la base de la lengua y del labio rojo. El aporte tisular es doble si se extrae un colgajo FAMM bilateral.

Sus ventajas son

— su viabilidad. Pribaz [9], en su serie de 18 FAMM, no refiere más que una necrosis completa ligada a un fallo técnico;

— su proximidad de la zona quirúrgica;

— su facilidad de elevación;

— su ausencia de secuelas en la zona donante. Las ramas motoras del nervio facial destinadas a los músculos peribucales han sido respetadas, a condición de pasar a ras de la arteria facial y de incluir un mínimo de músculo;

— su similaridad estructural con la pérdida de sustancia.

Sus limitaciones son:

— aporta una superficie y un volumen limitados y no permite cubrir grandes pérdidas de sustancia del suelo bucal. No obstante, puede ser un complemento interesante de los

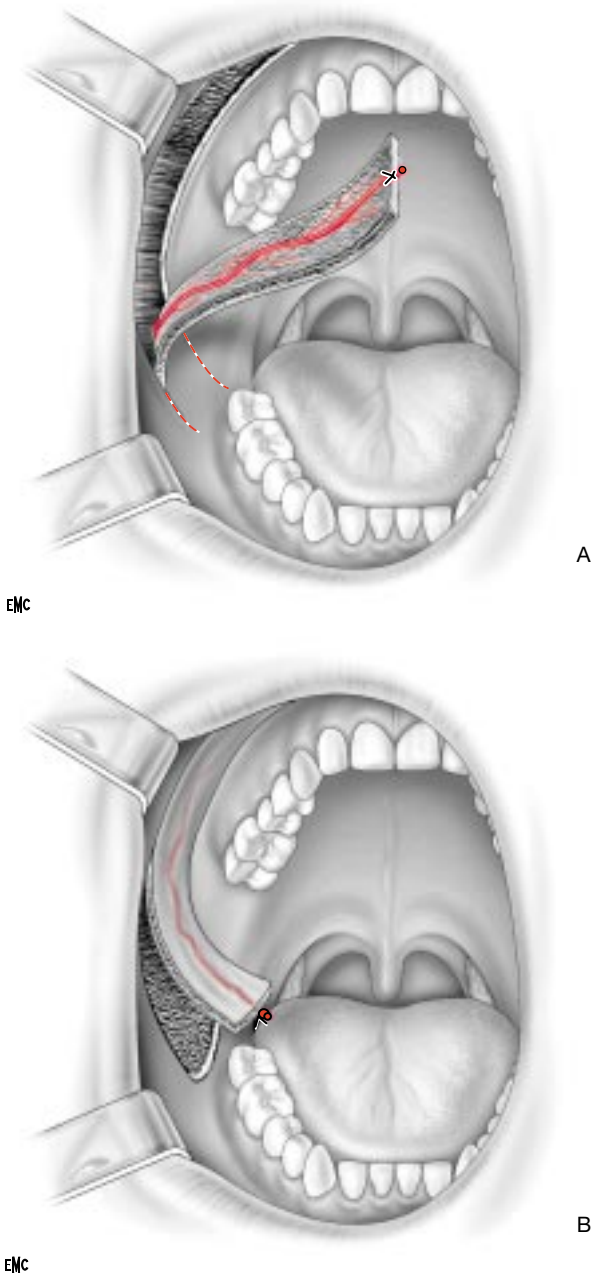

5 *Colgajo de mucosa bucal.*
A. flujo anterógrado pediculado sobre la arteria facial;
B. flujo retrógrado pediculado sobre la arteria facial.

colgajos tomados a distancia para reconstruir las zonas que necesitan poco volumen, como pueden ser el vestíbulo o las crestas alveolares;

— la cobertura de las pérdidas de sustancia del suelo bucal exige la elevación de colgajos con pedículo inferior. Ahora bien, muy a menudo, una exéresis triangular con ligadura de los vasos faciales se ha asociado al método de tumorectomía. La supervivencia del colgajo por un flujo anterógrado parece entonces comprometida, así como sus indicaciones. No obstante, las numerosas anastomosis intrayugales, con los ejes vasculares temporal superficial y maxilar interno, y mentoniana, con la red contralateral y cervical, aseguran la continuación de un flujo anterógrado de calidad. Es aconsejable controlar peroperatoriamente por doppler, después del clampeo distal de la arteria facial.

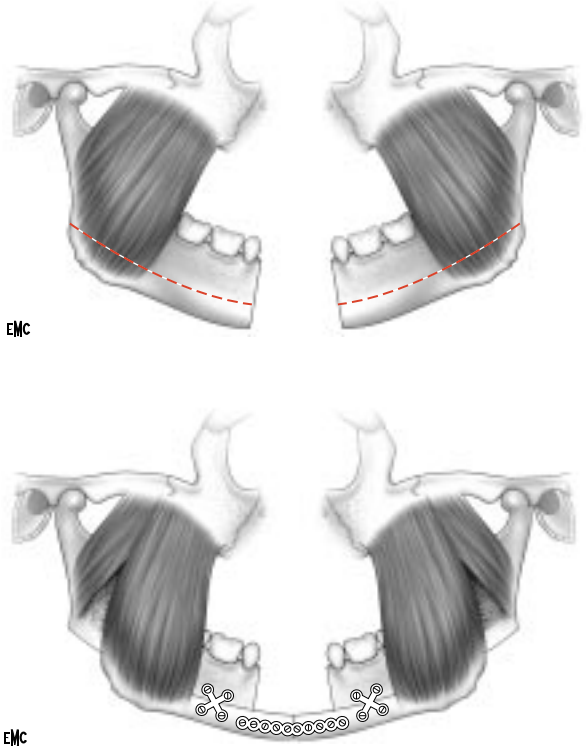

6 *Colgajo osteomuscular de músculo masetero.*

Métodos de reconstrucción ósea

Las técnicas propuestas para reemplazar el segmento mandibular ausente son numerosas, y han sido descritas. Sin embargo, se añadirá la siguiente.

COLGAJO OSTEOMUSCULAR DE MASETERO *(fig. 6)* [8]

El colgajo osteomuscular de masetero ha sido descrito por Pereira, en 1997, para las pérdidas de sustancia del segmento central de la mandíbula. Su concepto básico es relocalizar la porción de mandíbula horizontal no resecada pediculizándola sobre el músculo masetero. La vascularización del segmento avanzado es de tipo perióstica.

Técnica quirúrgica

Después de la resección ósea anterior, se realiza una osteotomía horizontal sobre la parte horizontal restante de la mandíbula, desde el ángulo hasta la porción de sección anterior. Esta osteotomía debe dejar el segmento mandibular inferior pediculado sobre el músculo masetero, y debe respetar el pedículo vasculonervioso mandibular inferior. Para ello, el trazo de osteotomía debe dejar 2 a 5 cm de altura de la porción horizontal de la mandíbula, medida a partir del reborde inferior. Este corte permite también una buena estabilidad mecánica del segmento restante.

La inserción del músculo masetero sobre el segmento inferior se respeta para conservar su vascularización. Para ello, el cuerpo del músculo masetero se diseca de la rama ascendente de la mandíbula por el subperiostio y de su fascia en superficie. Esta disección permite el avance del colgajo mandibular. Este avance es de 7 cm como máximo.

La osteosíntesis mandibular se hace por delante, entre los dos injertos contralaterales, y, posteriormente, entre los lados de los segmentos mandibulares homolaterales.

Un injerto óseo tomado sobre el ángulo mandibular puede superponerse por delante para mejorar el contorno.

Indicaciones y límites

Esta técnica presenta varias ventajas:

— el único colgajo óseo vascularizado local;

— la baja morbilidad de la zona donante;

— el acortamiento del tiempo quirúrgico;

— no se necesita un equipo especializado;

— especialmente indicado para reconstruir la parte más difícil de la mandíbula.

Presenta, no obstante, un cierto número de inconvenientes:

— no permite la reconstrucción de las pérdidas de sustancia superiores a 7 cm, salvo en asociación con otros procedimientos, como una férula metálica o un injerto óseo;

— debe ser asociado a un colgajo fasciocutáneo o musculocutáneo, pediculado o libre, cuando existe una pérdida de sustancia mucosa;

— no restaura una altura mandibular correcta;

— es irrealizable en los pacientes desdentados con osteólisis alveolar;

— la disección necesaria para el avance del injerto mandibular es peligrosa para el nervio alveolar inferior, incluso para el nervio facial.

Conclusión

Esta técnica presenta una cierta ventaja para una indicación bien precisa: la reconstrucción de las pérdidas de sustancia poco importantes y simétricas del segmento central de la mandíbula en los pacientes que poseen una altura mandibular conveniente.

Este método debe asociarse además, según la exéresis, a las demás técnicas esenciales de recuperación de una buena morfología del mentón: reinserción del músculo digástrico al injerto óseo; fijación profunda ósea de los tejidos blandos; relleno de todos los espacios muertos; intervención paliativa en una parálisis del labio inferior; aporte de una porción cutánea mediante otro colgajo para la cobertura mucosa.

Cualquier referencia a este artículo debe incluir la mención del artículo original: Marandas P et Kolb F. Chirurgie des tumeurs malignes du plancher buccal. Encycl Méd Chir (Editions Scientifiques et Médicales Elsevier SAS, Paris, tous droits réservés), Techniques chirurgicales - Tête et cou, f. a. 46-240, 1998, 6 p.

Bibliografía

[1] Bozola AR, Gasque JAL, Carriquiry CE, Oliveira MC. The buccinator musculomucosal flap: anatomic study and clinical application. *Plast Reconstr Surg* 1989 ; 84 : 250-257

[2] Coleman JJ, Jurkiewicz MJ, Nahai F, Mathes SJ. The platysma musculocutaneous flap: experience with 24 cases. *Plast Reconstr Surg* 1983 ; 72 : 315-323

[3] Coleman JJ, Nahai F, Mathes SJ. Platysma musculocutaneous flap: clinical and anatomic consideration in head and neck reconstruction. *Am J Surg* 1982 ; 144 : 477-481

[4] Futrell JW, Johns ME, Edgerton MT, Cantrell RW, Fitz-Hugh GS. Platysma myocutaneous flap for intraoral reconstruction. *Am J Surg* 1978 ; 136 : 504-507

[5] Hurwitz DJ, Rabson JA, Futrell JW. The anatomic basis for the platysma skinflap. *Plast Reconstr Surg* 1983 ; 72 : 302-314

[6] Martin D, Pascal JF, Baudet J, Mondie JM, Farhat JB, Athoum A et al. The submental Island flap: a new donor site. Anatomy and clinical applications as a free or pedicled flap. *Plast Reconstr Surg* 1993 ; 92 : 867-873

[7] Park C, Lineaweaver WC, Buncke H. New perioral arterial flaps: anatomic study and clinical application. *Plast Reconstr Surg* 1994 ; 94 : 268-276

[8] Pereira MD, Marques AF, Brenda E, Castro M. Immediate reconstruction of the central segment of the mandible using the masseter osteomuscular flap. *Plast Reconstr Surg* 1997 ; 99 : 1749-1754

[9] Pribaz J, Stephens W, Crespo L, Gifford G. A new intraoral flap: facial artery musculomucosal (FAMM) flap. *Plast Reconstr Surg* 1992 ; 90 : 421-429

[10] Wang HS, Shen JW, Ma DB, Wang JD, Tian AL. The infrahyoid myocutaneous flap for reconstruction after resection of head and neck cancer. *Cancer* 1986 ; 57 : 663-668